32

CLINIQUE
OPHTHALMOLOGIQUE

DU

Dr DE WECKER, A PARIS.

GAND, IMPRIMERIE DE I.-S. VAN DOOSSELAERE.

32

CLINIQUE OPHTHALMOLOGIQUE

DU

Dr DE WECKER, A PARIS.

RELEVÉ STATISTIQUE,

PAR

le Dr **MASSELON**,

chef de clinique,

DES OPÉRATIONS PRATIQUÉES PENDANT L'ANNÉE 1873.

PARIS,

ADRIEN DELAHAYE, LIBRAIRE-ÉDITEUR,

place de l'École de Médecine.

1874.

Digitized by the Internet Archive
in 2014

https://archive.org/details/b21637969

CLINIQUE OPHTHALMOLOGIQUE

DU

Dr DE WECKER, A PARIS.

TABLEAU GÉNÉRAL DES OPÉRATIONS PRATIQUÉES PENDANT L'ANNÉE 1873.

Cataractes	287
Iridectomies	173
Iridotomies	39
Sclérotomies	2
Opérations de strabisme	121
Enucléations	16
Opérations de staphylôme total de la cornée (procédé de de Wecker)	8
Abrasions de la conjonctive	20
Ptérygions	2
Ablations d'épithélioma des paupières	6
Dégagements de symblépharons	7
Agrandissements de la fente palpébrale	11
Sutures de Snellen dans l'ectropion	2
Opérations d'entropion	14
Trichiasis	2
Tatouages de la cornée	21
Nævus de la paupière supérieure	1
Trépanations dans des cas de leucomes complets de la cornée	6
Trépanations de staphylômes partiels de la cornée	12
Trépanations d'hydrophthalmos	2
Opérations de kératocône	3
Opérations de Sæmisch	6
Ponctions dans le décollement de la rétine	4
Kystes des paupières (2 sébacés, 2 transparents, 1 crétacé)	5
Blépharospasme (section du nerf sus-orbitaire)	1

Epicanthus	2
Blépharoplasties	2
Transplantations de conjonctive de lapin	3
Enchondrome de l'orbite	1
Dermoïdes de la cornée	2
Tumeur lipomateuse de la conjonctive	1
Total	782

Nous ne passerons en revue dans ce rapport que les opérations qui ont subi dans le cours de l'année passée des modifications de quelque importance, ou qui ont fourni l'occasion de préciser davantage leurs indications raisonnées.

I. *Cataractes.*

Les 287 opérations de cataracte se répartissent de la façon suivante :

Cataractes séniles simples	250
Cataractes compliquées	21
Cataractes traumatiques	7
Cataractes congénitales	2
Cataractes secondaires	7

Les 9 dernières, ainsi que 3 parmi les cataractes traumatiques, ont été opérées par discision.

Les opérés de cataracte simple, relativement à la vision qu'ils ont recouvrée par l'opération, se classent comme il suit :

Chez 25	l'acuité	$S = \frac{20}{20}$
» 75		$S = \frac{2}{3}$
» 33		$S = \frac{1}{2}$
» 57		$S = \frac{2}{3}$
» 17		$S = \frac{2}{7}$
» 5		$S = \frac{1}{5}$
» 13		$S = \frac{1}{10}$

Pour 13 opérés le choix des lunettes n'a pas encore été fait et par suite l'acuité visuelle n'a pu être déterminée.

Enfin chez 4 opérés nous avons eu à noter une suppuration de la cornée, et chez 8 autres une occlusion pupillaire qui nécessitera plus tard l'iridotomie. Cette opération appliquée dans ce cas sur son terrain le plus favorable donnera certainement de très bons résultats.

On a, dans les précédents comptes-rendus, largement discuté sur les procédés opératoires de la cataracte par extraction linéaire (de Græfe) et par faible lambeau périphérique (de Wecker), aussi nous sommes-nous contenté dans ce rapport clinique de relater simplement les résultats opératoires, en appelant l'attention sur le chiffre minime de pertes complètes par suppuration. Nous mentionnerons, en outre, dans le mode opératoire, deux légères modifications qui ont été adoptées cette année, et que nous pouvons sincèrement recommander à tous les praticiens désireux de perfectionner leur manuel opératoire.

La première modification porte sur l'excision de l'iris, que l'on pratique actuellement à la clinique avec les pinces-ciseaux. Grâce à la finesse des branches de cet instrument dont les extrémités sont en outre parfaitemect mousses, on peut glisser sous le petit lambeau cornéen et faire en quelque sorte l'excision sous la cornée. Il devient inutile de cette façon de tirailler fortement sur le prolapsus et l'on évite ainsi, la section de l'iris terminée, de voir les angles de cette membrane se pincer dans les extrémités de la section cornéenne, en même temps que l'on n'a plus à recourir à des manœuvres prolongées de frottement avec la curette de caoutchouc.

Les extrémités du sphincter sectionné descendent immédiatement pour former le trou de serrure, d'autre part, il est bien moins fréquent d'observer un saignement abondant de l'iris, comme il arrive lorsque l'on a attiré fortement cette membrane au dehors pour la sectionner avec des ciseaux ordinaires. Inutile d'ajouter que, pour celui qui pratique l'extraction en haut, les pinces-ciseaux sont

d'un maniment infiniment plus commode que les ciseaux courbes ou coudés ordinairement en usage ; aussi sommes-nous convaincu que quiconque aura expérimenté ce premier genre de ciseaux ou les aura vu seulement employer, renoncera bien vite aux anciens modèles.

La seconde modification porte sur le temps délicat de l'expulsion du cristallin. Tout opérateur sait combien il est nécessaire, au moment où le cristallin franchit la plaie, que le malade n'exerce aucune contraction des paupières, afin d'éviter la rupture de la zonule et un nouvel enclavement de l'iris. On dispose cependant d'un moyen fort simple de se soustraire à l'intervention malencontreuse du malade pendant ce temps critique de l'opération, c'est de faire tenir, au moyen de l'écarteur, les paupières soulevées au-dessus du globe de l'œil pendant toute la durée des manœuvres destinées à l'expulsion du cristallin. Donc, avant de commencer à exercer la moindre pression avec la curette pour évacuer la cataracte, l'assistant devra saisir l'écarteur et tenir à l'aide de celui-ci les paupières suspendues au-dessus du globe oculaire. L'écarteur ne doit pas quitter cette position avant le complet achèvement de l'opération ; alors l'opérateur, après avoir déposé la pince à fixation, prend avec précaution de la main de l'aide l'écarteur, le dévisse et le retire de dessous les paupières légèrement écartées du globe de l'œil.

M. le professeur Horner a l'habitude de recommander ce soulèvement de l'écarteur, dès que la sortie du cristallin est effectuée, M. de Wecker, au contraire, insiste pour que, pendant tout l'acte de l'expulsion du cristallin, les paupières soient tenues suspendues par l'aide au-dessus du champ opératoire. Pour pouvoir exécuter facilement cette manœuvre essentiellement pratique, il est bon de se servir d'un écarteur très-petit (fig 1), s'appliquant contre le dos du nez, de manière que l'intervention de l'assistant puisse s'effectuer sans la moindre gêne pour l'opérateur.

Grâce à cette méthode de soulèvement des paupières, le nombre des pertes du corps vitré a été réduit cette année à 3,2 %; l'issue du corps vitré ne sera dorénavant à redouter, dans la méthode à faible lambeau périphérique, que dans le cas où l'on commettrait un lapsus dans le mode opératoire, ou qu'il existerait une lésion de la zonule avec luxation partielle du cristallin et tremblottement de l'iris.

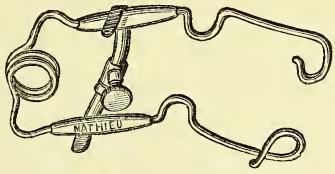

Fig. 1.

II. *Iridectomies.*

Le nombre des iridectomies pratiquées à la clinique l'année dernière s'élève, ainsi qu'il est indiqué au tableau général, à 173. Ces iridectomies se répartissent, suivant le but que l'opération était destinée à atteindre, en :

Iridectomies optiques	42
Iridectomies antiphlogistiques . .	131

Quant aux affections pour lesquelles on a dû recourir à l'iridectomie, elles se classent comme il suit :

Iridectomies optiques.

Leucômes adhérents	14
Opacités de la cornée	25
Cataractes traumatiques	3

Iridectomies antiphlogistiques.

Ulcères de la cornée	7
Staphylômes partiels de la cornée	12
Iritis à rechutes	6
Irido-choroïdites	52
Kératites glaucomateuses	5
Hydrophthalmos	4
Glaucomes chroniques simples	30
Glaucomes inflammatoires chroniques	8
Glaucome aigu	1

Glaucome hémorrhagique	1
Luxations du cristallin	3
Plaies de la cornée avec enclavement de l'iris .	2

III. *Iridotomies.*

Nous indiquerons d'abord comment se subdivisent les iridotomies pratiquées cette année à la clinique et dans quels cas elles ont été exécutées.

Les 39 iridotomies mentionnées au tableau général se divisent en iridotomies doubles et iridotomies simples.

Les iridotomies doubles, au nombre de 22, ont été pratiquées sur des yeux qui avaient été privés de leur cristallin et où des symptômes inflammatoires avaient déterminé une oblitération de la pupille (cataractes secondaires.)

L'iridotomie simple, qui a été exécutée 17 fois, s'est adressée à des yeux dont les parties centrales du cristallin ou de la cornée étaient le siége d'une opacité. Les cas qui ont nécessité ce mode d'iridotomie se répartissent ainsi qu'il suit :

Cataractes congénitales	4
Cataractes traumatiques	3
Leucomes de la cornée	10

Aux indications que M. de Wecker a exposées dans sa monographie (1), nous pouvons encore en ajouter quelques unes, à l'appui desquelles il nous sera possible de citer quelques exemples. Ce sont en particulier les cataractes secondaires trop épaisses pour être facilement dilacérées avec des aiguilles, qui doivent être attaquées avec les pinces-ciseaux. On peut ici se contenter d'une simple incision, ou bien, s'il est nécessaire, avoir recours à l'excision d'une portion de la cataracte secondaire.

Toutes les fois qu'on a affaire à une cataracte secondaire

---

(1) *Annales d'oculistiqne,* t. LXX, p. 123. 1873.

épaisse avec adhérences du pourtour du bord pupillaire, s'accompagnant, comme il arrive généralement, d'un mouvement d'attraction vers la section qui a livré passage au cristallin, on pratique l'opération telle qu'elle se trouve représentée fig. 2 (1).

On pénètre avec le couteau à arrêt coudé à travers la cornée à 1 ou 2 mm. de distance du bord cornéen supérieur (suivant l'attraction qu'a subi le bord pupillaire) et on pousse le couteau jusqu'à l'arrêt dans la chambre antérieure. On retire doucement l'instrument jusqu'à moitié de la longueur de sa lame de façon à laisser écouler l'humeur aqueuse et à permettre en même temps à la cataracte secondaire de venir s'appliquer contre la pointe du couteau. Celui-ci est alors enfoncé de nouveau pour pratiquer dans la cataracte secondaire une ouverture suffisamment large qui livrera passage aux pinces-ciseaux ; cette ouverture doit en outre être quelque peu distante de la plaie interne de la cornée, ce qui facilitera singulièrement l'introduction de la branche inférieure des pinces-ciseaux. Bien entendu qu'en repoussant le couteau dans l'œil, on aura soin de se tenir aussi près que possible de la face postérieure de la cataracte secondaire; on évitera ainsi de provoquer inutilement un prolapsus du corps vitré qui, grâce à l'obliquité et à l'étroitesse des ouvertures que l'on pratique dans ce genre d'opérations, peut être aisément empêché.

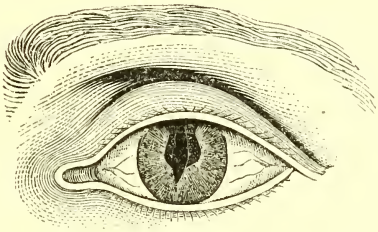

Fig. 2.

Le second temps de l'opération consiste à introduire les

(1) La fig. 2 représente l'œil d'une malade opérée de cataracte adhérente suivie de cataracte secondaire; S fut après l'incision, de $\frac{2}{5}$. L'incision de la cornée se trouve indiquée sur la figure par un faible trait blanchâtre.

pinces-ciseaux et à sectionner d'un coup sec la cataracte secondaire et tout le sphincter de l'iris; celui-ci en se rétractant fait nécessairement entrebâiller largement la cataracte secondaire par l'intermédiaire des attaches qui la retiennent à l'iris. Instantanément il se produit une large pupille noire et complétement libre de toute opacité (voir. fig. 2).

Sans contredit cette opération est une des plus brillantes que l'on puisse exécuter dans un amphithéâtre, et en outre, il est constant qu'elle l'emporte comme efficacité sur tous les autres procédés. D'autre part, si l'opération est exécutée après disparition de tous symptômes inflammatoires consécutifs au premier traumatisme, c'est-à-dire au moins 8 à 10 mois après la première opération, elle n'entraînera aucune réaction, et à cet égard se différenciera sensiblement des méthodes d'extraction de la cataracte secondaire.

Il peut se présenter des malades chez lesquels la cataracte secondaire montre une telle épaisseur (par suite de l'abondance des masses corticales restées dans l'œil) qu'une simple incision pourrait exposer à un échec par suite de l'occlusion de l'étroite fente à laquelle donne ici lieu un seul coup de la pince-ciseaux. En pareil cas on peut, comme en donne un exemple la fig. 3 (1), exciser un lambeau triangulaire de la cataracte secondaire dont la base soit dirigée vers la section cornéenne. Dans cette section n'est comprise que la cataracte secondaire, l'iris se rétractant suffisamment après la simple incision pour permettre aisément cette excision.

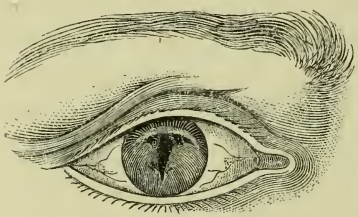

Fig. 3.

(1) La fig. 3 se rapporte à une malade opérée par extraction à lambeau par un confrère de province; l'acuité visuelle obtenue sur cet œil, qui n'offrait avant l'opération qu'une faible perception lumineuse, fut de $\frac{2}{7}$.

Les indications de l'iridotomie s'élargiront certainement à mesure que l'on se sera mieux familiarisé avec le manuel opératoire, et qu'on se sera convaincu de l'incontestable supériorité de cette opération sur l'iridectomie, pour éviter, sur des yeux irritables, toute traction sur le corps ciliaire et toute réaction consécutive. Citons ici, en passant, l'emploi de l'iridotomie dans le but de remplacer l'excision de l'iris dans le procédé de la discision combinée. Nous avons observé un jeune homme de 16 ans chez lequel une discision simultanément pratiquée avec l'iridotomie fut suivie d'une résorption complète du cristallin, sans que l'œil présentât la moindre injection périkératique pendant la longue période de résorption (3 mois).

Pour terminer notre rapport sur l'iridotomie, nous signalerons le cas d'une malade (fig. 4) qui démontrera que cette opération peut incontestablement reculer les bornes de notre thérapeutique chirurgicale.

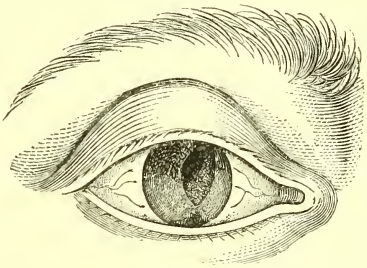

Fig 4.

Il s'agissait d'une vieille femme, âgée de 72 ans, atteinte de cette forme particulière d'irido-choroïdite glaucomateuse qui débute généralement par la bandelette opaque de la cornée que nous désignons, depuis la description classique de de Graefe, sous le nom de kératite glaucomateuse. La perception lumineuse n'était pas très précise à la distance de 20 pieds, et le champ visuel offrait un léger rétrécissement dans tous les sens. Une synéchie postérieure circulaire retenait le bord pupillaire attaché à la capsule, et la pupille obstruée se trouvait voilée par la bandelette opaque de la cornée.

On pratiqua d'abord sur l'œil droit une pupille artificielle, qui fut suivie, six semaines après, de l'extraction du cristallin. Quoique cette seconde opération se fût effectuée sans

trop de difficultés, il en résulta une occlusion complète de la pupille, qui se trouva fortement attirée vers le bord supérieur de la cornée. Six mois après cette extraction, on fit l'iridotomie. Un seul coup des pinces-ciseaux, non suivi d'écoulement de corps vitré, donna cette large ouverture que représente très exactement la fig. 5. Cette pupille, voilée en bas par l'opacité cornéenne, permit plus tard d'examiner avec la plus grande facilité le fond de l'œil, de constater la parfaite transparence du corps vitré et l'existence d'une excavation de la papille, comme s'il s'était agi d'une forme de glaucome chronique simple. La malade a recouvré une acuité $\frac{1}{10}$ et peut très aisément se conduire seule.

IV. *Sclérotomie.*

Il n'est plus possible actuellement de mettre en doute que la simple incision de la sclérotique n'ait dans les cas de glaucome une action curative analogue à celle que possède l'iridectomie. Néanmoins un coup-d'œil jeté sur le tableau des opérations démontre que la sclérotomie n'a été exécutée que fort rarement comparativement à l'excision de l'iris. Il paraît donc nécessaire de préciser exactement les indications de la sclérotomie.

L'excision de l'iris, lorsque celui-ci a conservé sa structure normale, est, comme opération du glaucome, plus facile et plus sûre dans son exécution que la sclérotomie, et cela à cause des enclavements auxquels cette dernière opération expose. Toutes les fois qu'il s'agit de conserver une certaine quantité de vision et d'agrandir le champ visuel, on aura recours à l'iridectomie; par contre, on pratiquera la sclérotomie si celle-ci l'emporte comme facilité et sûreté sur l'excision de l'iris. Il en est ainsi dans tous les cas de glaucome absolu avec atrophie considérable du tissu iridien. Ici une excision exacte de l'iris et une bonne coaptation de

la plaie s'obtiennent difficilement par l'iridectomie, tandis que la simple sclérotomie donne un très bon résultat. Cela est surtout vrai si l'on fait la sclérotomie, non comme M. Quaglino l'exécute, avec un couteau lancéolaire, mais d'après le procédé de notre maître, en pratiquant incomplétement sa section de cataracte, de façon à laisser un pont de tissu, représentant le tiers médian du petit lambeau périphérique.

La sclérotomie doit à tous égards être préférée à l'énucléation lorsque dans un cas de glaucome absolu les souffrances qui tourmentent le malade, nécessitent l'intervention chirurgicale.

Parmi les opérés de sclérotomie se trouve une vieille dame, âgée de 67 ans, qui pendant quatre années avait eu à supporter des douleurs intolérables, siégeant dans son œil droit, atteint de glaucome absolu avec cataracte glaucomateuse. Le globe de l'œil droit, un peu moins volumineux que le gauche, était dur comme une bille de marbre, la cornée était dépolie, la pupille dilatée, et l'iris considérablement atrophié et appliqué contre la cornée. La sclérotomie fut faite et la malade renvoyée à son domicile. Après cette opération toute douleur cesse, la cornée reprend son poli, le globe de l'œil devient mou comme si l'on avait pratiqué une large iridectomie, et la malade ne trouve assez d'éloges à prodiguer à cette simple opération qui l'a déjà depuis plusieurs mois complétement débarrassée de ses souffrances.

La sclérotomie sera donc l'opération par excellence du glaucome absolu.

V. *Strabismes.*

Les 121 opérations de strabisme, pratiquées à la clinique pendant le cours de l'année 1873, se divisent en simples ténotomies, qui s'élèvent à 113, et en avancements muscu-

laires au nombre de 8. Ces deux groupes d'opérations se répartissent de la façon suivante :

Ténotomies du muscle droit interne . . .	87
» » droit externe. . . .	26
Avancements du muscle droit interne . . .	7
» » droit externe	1

Une modification importante a été apportée par M. de Wecker au procédé d'avancement musculaire, nous reproduirons ici textuellement la communication que notre maître vient de faire tout récemment sur ce sujet (1).

» Si l'on parcourt les ouvrages d'ophthalmologie et en particulier les traités de chirurgie oculaire, on voit que l'avancement musculaire est presque exclusivement réservé aux cas de strabisme secondaire (celui-ci résultant d'une ténotomie antérieure et généralement pratiquée vicieusement) et aux strabismes paralytiques. On peut, à part cela, se convaincre qu'aucun de ces ouvrages ne décrit un procédé d'avancement dans lequel le reculement du muscle antagoniste ne figure comme partie intégrante.

Consulte-t-on les diverses statistiques publiées sur les opérations exécutées dans de grandes cliniques ophthalmologiques, on constate que le nombre des avancements n'atteint pas le dixième des reculements musculaires. Cela s'explique : d'abord, parce que les cas de strabismes (secondaires et paralytiques) qu'on a réservés pour l'avancement sont infiniment plus rares que les formes de strabismes que l'on croit devoir traiter au moyen du reculement musculaire; ensuite, parce qu'on élimine encore des strabismes secondaires et paralytiques un chiffre considérable de cas que l'on traite par la ténotomie de l'antagoniste, en ne se résignant à l'avancement que lorsqu'on croit que cette première opération restera forcément insuffisante.

Pourquoi l'avancement musculaire a-t-il trouvé jusqu'à

(1) *Annales d'oculistique*, tom. LXX, p. 225.

présent un terrain d'application si restreint? Les raisons en sont, qu'en dépit de la simplification notable que M. Critchett a apportée au procédé opératoire, l'avancement musculaire est, comparé au reculement, une opération compliquée, donnant lieu à un traumatisme bien plus sérieux, impliquant enfin la section de deux tendons et l'emploi de plusieurs sutures.

Il est incontestable cependant que l'on suivra bien plus les principes de la chirurgie conservatrice en restituant la force musculaire qu'en l'affaiblissant. Il est de nombreux cas de strabisme par insuffisance musculaire (strabisme myopique) où il est à tous égards plus rationnel de combattre l'insuffisance, en donnant par l'avancement musculaire un surcroit de force qui fait *disparaître* l'insuffisance, qu'en *palliant* simplement cet état par un affaiblissement du muscle antagoniste.

Si ces principes sont irrécusables, pourquoi ne pas les suivre? On se réfugie derrière ce fait que, jusqu'à présent, il était bien plus aisé de retirer de la force que d'en donner, et, tandis que, dans un cas de strabisme myopique divergent, on coupait rapidement et facilement le droit externe, on n'avançait, au contraire, le droit interne qu'avec difficulté et lenteur. Mais, à égale dose de labeur pour l'opérateur et de souffrance pour le malade, personne n'hésiterait entre l'avancement et le reculement, et le premier mode opératoire serait certainement préféré.

Et qu'on ne suppose pas qu'il s'agisse ici d'un simple raisonnement théorique; une seule considération pratique suffit déjà à faire prévaloir l'avancement musculaire. On sait, en effet, que la fente palpébrale d'un œil atteint de divergence (surtout lorsque cet œil présente un degré de myopie plus considérable) se trouve généralement plus large; d'un autre côté, personne n'ignore qu'un reculement musculaire vient encore accroître cette disposition des fentes palpébrales. On accentue donc, tout en guérissant la

divergence, un état disgracieux, qui devient encore bien plus apparent lorsque la position des yeux est correcte. Au contraire, l'avancement musculaire combat efficacement cet écart de la fente et guérit ainsi avec la déviation, l'exophthalmos apparent.

L'avancement musculaire, si l'on possède pour l'exécuter un procédé opératoire aussi simple ou presqu'aussi simple que pour le reculement, sera donc incontestablement préférable dans tous les cas de strabisme par insuffisance musculaire. C'est la réalisation de ce problème que nous avons poursuivi dans ces derniers temps, et nous croyons avoir atteint le but en simplifiant notablement le procédé opératoire de l'avancement.

Ces simplifications portent :

1° *Sur la suppression du reculement du muscle antagoniste.*

2° *Sur la suture du muscle et sur la traction destinée à l'avancer.*

Notre expérience personnelle nous a prouvé qu'on peut guérir de forts strabismes secondaires par un simple avancement du tendon, qui s'est inséré trop en arrière à la suite d'une première opération. Evidemment, en coupant l'antagoniste, le droit externe dans un cas de strabisme divergent secondaire, on facilite l'abord du tendon du droit interne vers le bord cornéen, mais, d'un autre côté, en ouvrant la conjonctive, le tissu sous-conjonctival et la capsule de Tenon, pour la section du droit externe, on affaiblit sensiblement la résistance des points qui doivent servir d'appui pour y attirer le tendon du muscle à avancer.

Dans un cas d'avancement du droit interne, par exemple, si l'on coupe préalablement le droit externe, toute l'enveloppe extérieure du globe oculaire (conjonctive, tissu sous-conjonctival et capsule de Tenon) se déplacera vers le grand angle de l'œil, au moment où l'on fermera les sutures au-dessus et au-dessous du bord cornéen, sutures qui sont

destinées à amener le tendon vers ce bord. Au contraire, si on laisse intactes ces enveloppes tout autour de la circonférence externe de la cornée, on peut trouver un solide support pour avancer jusqu'au bord même de la cornée le muscle détaché. On regagne ainsi ce que la section de l'antagoniste donnait de facilité pour l'avancement, et l'on simplifie considérablement l'opération et le traumatisme.

Ce qui n'est pas douteux pour moi, c'est qu'en outre on rapetisse la fente palpébrale bien plus sensiblement par un avancement sans reculement de l'antagoniste que par les anciens procédés opératoires.

On peut donc dire *qu'on réduit l'avancement musculaire au simple détachement du tendon d'un muscle avec emploi de deux sutures*. La différence entre cette opération et la simple strabotomie consiste donc dans l'addition d'une suture, attendu qu'un grand nombre d'opérateurs ferment avec une suture la plaie conjonctivale.

Un second point capital, dans la simplification de l'avancement musculaire, était de trouver un mode de suture qui fît greffer le muscle sûrement et très exactement en avant, en évitant toute direction fausse du tendon et consécutivement toute inclinaison défectueuse du méridien, ainsi que la diplopie qui pourrait en dériver. En d'autres termes, il fallait trouver une suture double qui, par une égale traction, attirât directement le tendon vers le bord cornéen, en faisant subir aux extrémités supérieure et inférieure du tendon un mouvement de déplacement tout à fait semblable. L'exacte exécution du procédé opératoire que nous allons décrire nous semble répondre complétement à ce but (1).

1° *Premier temps de l'opération.* — Après avoir

(1) A part les instruments habituellement en usage pour la strabotomie, il faut être muni d'un fil de soie peu épais, mais très solide, portant trois aiguilles, une au milieu de l'anse qu'il doit former en se doublant et une à chaque extrémité du fil (Voy. la figure 5).

placé l'écarteur, et, dans le cas d'un avancement du muscle droit interne, fait diriger l'œil fortement en dehors, je saisis la conjonctive tout près du bord interne de la cornée et je l'incise le long de ce bord dans une étendue de 10 à 12 millimètres à peu près. Puis je décolle la conjonctive au-dessus de l'insertion musculaire jusque près de la caroncule, afin de pouvoir facilement prendre, dans un seul mouvement du grand crochet, tout le muscle sur l'instrument. Je détache alors soigneusement le tendon en rasant la sclérotique. Sans déposer le grand crochet, je m'assure, avec le petit, qu'aucune portion du tendon n'est restée adhérente à la sclérotique. Si quelque adhérence persiste, je donne momentanément à un aide le grand crochet, de façon à maintenir suspendus le muscle et la conjonctive, et je complète, au moyen du petit crochet et des ciseaux, le détachement du tendon aux extrémités supérieure et inférieure de son insertion. Si, comme cela peut arriver, le muscle, après avoir été complétement détaché, glisse avec la conjonctive et s'échappe du grand crochet, on saisit facilement le tendon et la conjonctive avec les pinces ; il est tout à fait exageré de supposer qu'il faille pour cela « plonger avec les pinces dans une profondeur obscure (1). »

2° *Second temps.* — Je soulève le crochet qui maintient le muscle et je traverse de dedans en dehors avec l'aiguille à double fil le muscle et la conjonctive. L'aiguille doit pénétrer à une distance de 3 à 4 millimètres du bord détaché du tendon et bien exactement au milieu de la largeur du muscle. Les deux autres aiguilles sont passées près des extrémités de la plaie conjonctivale et ressortent à 3 ou 4 millim. au-dessus et au-dessous du bord supérieur et inférieur de la cornée, ainsi que le montre la figure. On coupe les fils près des aiguilles et on lie les deux sutures.

---

(1) Voy. SCHWEIGGER. *Handbuch der Augenheilkunde.* 2e éd. . 185. 1873.

Afin de pouvoir saisir immédiatement les deux extrémités qui correspondent au même fil, on peut aussi faire usage de deux fils de couleur différente.

Un bandeau contentif constitue le pansement.

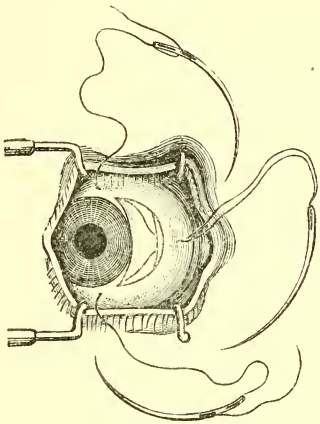

Fig. 5.

Il est inutile d'ajouter qu'un moyen fort simple d'augmenter l'effet de l'opération, consiste à passer l'aiguille à double fil plus loin du bord détaché du muscle. De même, on peut prendre aussi sur les deux autres aiguilles un plus large pont conjonctival, sans avoir le moins du monde à se préoccuper si, après la fermeture des sutures, la conjonctive est attirée sur les deux tiers de la cornée.

Pour ne pas s'exposer à voir l'une des aiguilles destinée à traverser la conjonctive glisser de son fil, on fait bien de se servir d'aiguilles à double œillet de Mathieu. (Voy. la figure 5.) Avec ces aiguilles, il est impossible qu'en passant l'anse à travers l'insertion musculaire, l'une des aiguilles pendant aux extrémités des fils s'échappe, ce qui occasionnerait inévitablement une perte assez sensible de temps et serait d'autant plus désagréable qu'habituellement le malade n'est pas anesthésié.

Je laisse généralement les sutures, qui sont parfaitement supportées, de 3 à 4 jours; je ne les enlève qu'exceptionnellement après 48 heures, si la conjonctive sécrète beaucoup et si le malade accuse des douleurs. Ordinairement les opérés ne se plaignent que les premières heures d'une légère traction de l'œil, qui disparait sous le bandeau, et ils se comportent le lendemain comme si l'on n'avait pratiqué qu'une simple ténotomie.

Les indications de l'avancement, à l'aide du double fil, sont les suivantes :

1° Le strabisme divergent (myopique) résultant d'une insuffisance des muscles droits internes. Ici l'avancement doit à l'avenir remplacer le reculement des droits externes qui, à part le défaut d'être irrationnel, pêche souvent par son manque d'efficacité.

2° Dans les cas de strabisme paralytique, lorsque les indications pour le reculement du muscle antagoniste ou pour l'avancement du muscle parétique sont fournies par un retour partiel de la fonction musculaire, ainsi que par un arrêt complet de cette guérison partielle.

3° Dans les cas de strabisme secondaire, lorsque la rétraction du muscle antagoniste n'est pas trop accusée et permet, au moment du relâchement complet de ce muscle, c'est-à-dire lorsque le malade regarde fortement du côté du muscle anciennement sectionné, que la cornée atteigne le milieu de la fente palpébrale. J'admets donc ici une absence complète d'action du muscle trop fortement reculé sur le déplacement du centre de la cornée; *dans ce cas, la correction peut être parfaite sans qu'il soit nécessaire d'attaquer l'antagoniste.*

Quant aux formes de strabisme concomitant convergent de nature hypermétropique, qui pourraient être traitées par l'avancement musculaire, l'expérience nécessaire me manque actuellement pour pouvoir émettre une opinion quelconque.

Qu'on se donne la peine de comparer ce simple procédé d'avancement à l'aide du double fil avec les diverses méthodes recommandées jusqu'à présent, et la différence se montrera à chacun très considérable. Pour ce qui regarde l'efficacité de notre procédé, nous pouvons affirmer que, comparativement aux anciennes méthodes, elle est au moins égale (1), mais en ce qui touche le rapetissement de la fente

(1) Évidemment la traction exercée par la suture que nous recommandons et qui agit sur le milieu du tendon, en attirant dans le sens du diamètre transversal l'insertion musculaire vers le bord de la cornée, doit

et la réduction d'un certain degré d'exophthalmie, l'avancement musculaire, sans reculement du muscle antagoniste, l'emporte incontestablement d'une façon notable sur les procédés usités jusqu'à présent. »

VI. *Opération du kératocône.*

Déjà, à une autre occasion (1), M. de Wecker a indiqué que le traitement du kératocône par la trépanation, ainsi que M. Bowman la pratique, lui paraissait donner des résultats douteux, et qu'une cornée tout-à-fait transparente lui semblait le terrain le moins favorable à la trépanation. Aussi est-on revenu, à sa clinique, au traitement du kératocône par le procédé de de Graefe modifié de la manière suivante :

Le premier temps de l'opération consiste à enlever du sommet du kératocône une lamelle d'à peu près un millimètre carré, en ayant soin que le couteau de de Graefe, qui sert à cette ablation, ne pénètre pas dans la chambre antérieure.

Le surlendemain de cette petite opération, on cautérise la plaie avec le nitrate d'argent mitigé, en localisant bien la cautérisation sur la plaie à l'aide d'un crayon pointu, et en neutralisant aussitôt le caustique avec un pinceau imbibé

être bien plus énergique que celle de deux sutures qui, attachées près des bords du muscle, tiraillent ceux-ci isolement chacune de son côté. Ce qui n'est pas discutable, c'est qu'en plaçant le double fil bien exactement au milieu du tendon et en passant les fils qui traversent la conjonctive symétriquement près du bord de la cornée, on obtient une régularité de traction et une égalité dans le déplacement du tendon qu'il est impossible d'avoir avec des sutures latérales et isolées. Personne n'ignore pourtant, et les tentatives de M. Snellen en font foi, qu'il est de la plus haute importance que, dans le déplacement, avancement ou reculement du tendon, la guérison ait lieu en donnant à celui-ci une nouvelle insertion qui soit, relativement à l'ancienne, en parallélisme parfait.

(1) Congrès d'ophthalmologie, séance de l'année 1873. Voy. *Klinische Monatsblätter für Augenheilk.*, t. XI, p. 448.

d'eau salée, qui est appliqué par l'assistant sur la partie cautérisée.

Ces cautérisations sont pratiquées pendant quinze jours. C'est alors qu'avec le couteau de de Graefe, on fend l'ulcération artificielle d'arrière en avant, de la même façon que l'on pratique l'opération de Saemisch dans un cas d'ulcère rongeant. Pendant quinze autres jours, les lèvres de la section sont écartées avec le stylet ou la pointe du couteau de Weber, que l'on introduit chaque jour entre les bords de la plaie, de manière à déterminer une évacuation lente de l'humeur aqueuse.

Ce n'est qu'après quatre semaines de traitement, pendant lesquelles on a constamment fait usage d'instillations d'atropine, que l'on permet à la plaie de se cicatriser sous le bandeau compressif. La cure sera complétée par un tatouage de la cicatrice, qu'on ne fera que très tardivement, et lorsqu'après des mois on aura acquis la conviction qu'il ne peut plus rien disparaître de l'opacité.

M. de Wecker ne doute pas que ce procédé ne puisse être encore sensiblement simplifié *en supprimant l'ablation du petit lambeau* du sommet du kératocône, et en établissant l'ulcère, qui doit être fendu ultérieurement, par des cautérisations un peu plus énergiques.

L'avantage essentiel que présente la modification du procédé de de Græfe, c'est qu'en faisant une kératotomie au lieu de simples paracentèses, on peut maintenir ouverte une fistule bien plus longtemps sans causer la moindre douleur au patient. Aussi ce procédé peut-il s'exécuter sur des jeunes personnes très pusillanimes, et en remplaçant la première ablation par une cautérisation énergique de la pointe du kératocône; on n'aura besoin de recourir aux anesthésiques qu'au moment de pratiquer la kératotomie.

L'observation suivante donnera un exemple des bons résultats que fournit cette opération modifiée :

Melle C., âgée de 13 ans et demi, amenée par son père,

docteur en médecine, vint consulter M. de Wecker le 10 décembre 1873. Depuis un an déjà on avait observé un affaiblissement de la vision de l'œil gauche avec accroissement rapide d'une myopie préexistante. On constate alors à cet œil un staphylôme pellucide très-accusé, avec opacité du sommet. Les doigts peuvent seulement être comptés avec cet œil à 6 pouces, et l'emploi des verres concaves ne donne aucune amélioration. Du côté droit commence déjà à se montrer la même affection, la myopie a atteint $\frac{1}{3\ 1/2}$, et l'acuité visuelle est $\frac{2}{5}$; la malade peut lire le 1 1/2 de Snellen, mais à 3 pouces 1/2 seulement.

Le 18 décembre, après chloroformisation, on enlève à gauche, avec un couteau de de Græfe, une petite lamelle de 1 millimètre carré environ sur le sommet du staphylôme, sans pénétrer dans la chambre antérieure. Le surlendemain, les cautérisations sont commencées avec les précautions déjà indiquées et continuées pendant 15 jours. A cette époque, la malade ayant été chloroformisée, l'ulcère est fendu transversalement et tenu ouvert pendant 15 jours. Ce temps écoulé, on laisse la plaie se cicatriser en continuant pendant quinze jours encore l'emploi du bandeau compressif et les instillations d'atropine, dont on n'a pas cessé de faire usage depuis la première opération.

Vers la fin du mois de février 1874, on peut voir que la cornée a à peu près repris une forme normale ; au centre existe une petite opacité circonscrite, traversée par une ligne blanchâtre dépassant légèrement cette opacité sur les deux côtés et représentant la cicatrice de la plaie cornéenne. En examinant la vision, on trouve alors, avec une myopie $\frac{1}{6}$, une acuité $\frac{2}{5}$, et le n° 1 1/2 de Snellen est lu aisément à 5 pouces 1/2. On peut espérer que le résultat de l'opération, déjà si satisfaisant, deviendra encore meilleur par suite de la diminution graduelle de la tache et de la rétraction de la cicatrice cornéenne.

VII. *Ponction du décollement rétinien.*

C'est assurément faire preuve de courage que venir recommander de nouveau un procédé opératoire à opposer au décollement rétinien, alors que les résultats de ces sortes d'opérations se sont montrés si peu encourageants. Néanmoins, l'observation ci-dessous relatée prouve qu'on ne doit pas abandonner ce traitement ; et l'on y est d'autant plus autorisé que, d'une part, l'opération peut être regardée comme inoffensive, et que, d'autre part, elle représente pour le malade en quelque sorte l'unique ancre de salut.

L'opération est exécutée ainsi que M. de Wecker l'a indiqué dans son *Traité des maladies du fond de l'œil* (1). L'opération achevée, on place le bandeau compressif sur les deux yeux, et le malade garde le lit pendant quinze jours en évitant soigneusement tout effort et tout mouvement brusque de la tête. Pendant ce temps l'emploi du bandeau compressif est constamment continué. D'un autre côté, on fait durant ces quinze jours, matin et soir, une friction avec un gramme d'onguent mercuriel simple, et l'on prescrit à l'intérieur chaque jour deux grammes d'iodure de potassium. Grâce à ce traitement énergique secondé

---

(1) « L'instrument le plus propre à pratiquer cette opération est un couteau à cataracte extrêmement effilé, modèle de de Græfe, tel que les fabrique actuellement M. Lüer. Avec ce couteau, on pénètre, à travers la sclérotique, au-dessous du décollement (au-dessus s'il siége à la partie supérieure) et, dans tous les cas, aussi périphériquement que le permettent l'emplacement du décollement et la rotation de l'œil. En enfonçant, suivant la hauteur du décollement, le couteau à une profondeur variable dans l'œil, on fait passer la pointe à travers la rétine détachée, de façon qu'elle plonge dans le liquide sus-rétinien. Avant de retirer l'instrument, et pour faire passer sous la conjonctive le liquide accumulé derrière la rétine, ayant imprimé au bistouri un quart de rotation, on le maintient quelques instants dans cette dernière position, puis on le ramène en place et on le retire ; mais on prend soin, pendant que le liquide s'écoule sous la conjonctive, de presser légèrement sur le globe de l'œil, pour éviter une tension trop considérable dans les vaisseaux intra oculaires ».

par une surveillance soigneuse de l'hygiène après que le malade a suspendu la cure, on peut obtenir des résultats fort satisfaisants ainsi que le prouve l'observation suivante :

M. Q., âgé de 37 ans, fut atteint, vers le mois de mars de l'année dernière, d'un obscurcissement assez brusque de la vue portant sur les deux yeux. Il entra aussitôt à l'Hôtel-Dieu où il resta 12 jours. Le traitement consista en instillations d'atropine et dans l'application d'une ventouse scarifiée à chaque tempe. C'est alors que le malade vint consulter M. de Wecker. L'examen ophthalmoscopique révela un décollement double de la rétine, avec intégrité parfaite de la transparence de cette membrane. La vision étant particulièrement affaiblie à l'œil gauche, la ponction du décollement rétinien de cet œil fut pratiquée le 2 avril 1873. Les précautions et la médication ci-dessus indiquées furent strictement observées.

L'examen fonctionnel de l'œil gauche, fait soigneusement avant l'opération, avait donné les résultats suivants : le

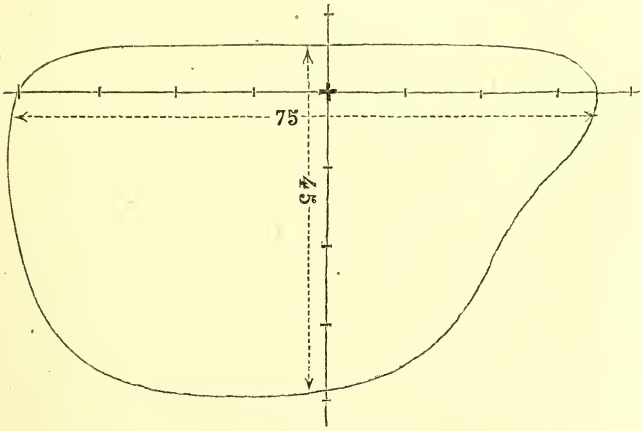

Fig. 6

malade pouvait seulement compter les doigts à 6 pieds de distance et l'essai des verres n'amenait aucune amélioration dans la vue. Quant au champ visuel, la fig. 6 indique les

limites qu'il présentait alors pour une distance de 6 pouces de l'œil.

L'ophthalmoscope montrait que toute la partie inférieure de la rétine était décollée, mais qu'elle avait conservé son entière transparence.

Près d'une année après l'opération, le malade, très-satisfait du résultat qu'il a obtenu, vient de nouveau à la clinique pour se faire ponctionner le décollement de son autre œil, qui se trouve, depuis sa première opération, de beaucoup son plus mauvais. L'examen du premier œil opéré montre aujourd'hui, avec une myopie $\frac{1}{31/2}$, une acuité visuelle $\frac{2}{5}$, la lecture du n° 1 1/2 de Snellen a lieu facilement

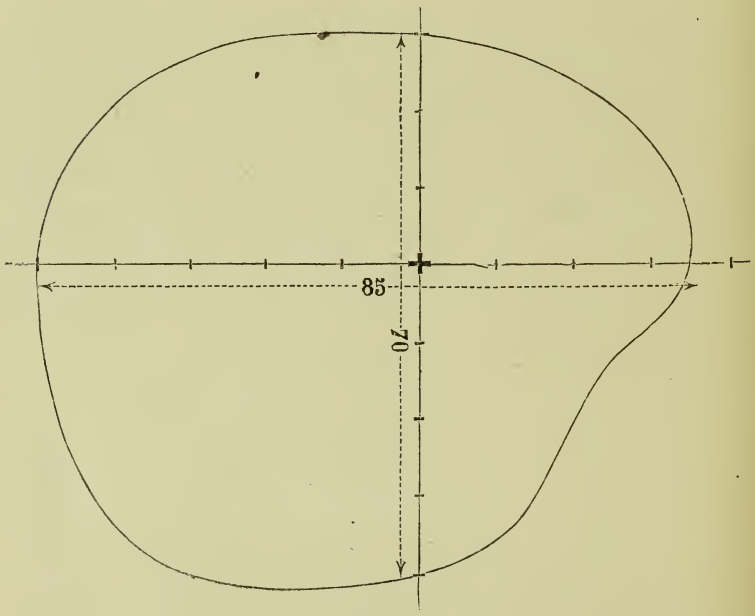

Fig. 7.

à 5 pouces, et le champ visuel a acquis ses dimensions normales comme le fait voir la fig. 7 ; la dépression que l'on observe en bas et à droite correspondant à la saillie du dos du nez un peu prononcé chez notre malade.

L'ophthalmoscope permet de constater (mars 1874) la réapplication parfaite de la rétine. Le staphylôme postérieur qui existe au fond de l'œil est nettement délimité et le corps vitré parfaitement transparent. Le malade depuis sa sortie de la clinique s'était aisément livré à ses occupations ordinaires.

VIII. *Greffe conjonctivale.*

Parmi les nouvelles opérations pratiquées cette année, nous devons signaler la transplantation de la conjonctive du lapin, destinée à combattre le symblépharon et le xérophthalmos. Il existe bien une description de la greffe conjonctivale par M. Wolff (1), mais nous n'hésitons pas à penser qu'il serait fort difficile de procéder d'après cette description à une transplantation de conjonctive. Nous dirons plus, il nous paraît impossible de couvrir, avec un lambeau pris entre la membrane nictitante et la cornée, une plaie ayant la longueur de tout le cul-de-sac conjonctival inférieur de l'homme, et il nous semble tout-à-fait fantastique de vouloir fixer, par quatre sutures seulement, un lambeau de conjonctive, comme le montre la fig. 2 de M. Wolff, à moins qu'il ne se trouve déjà réuni instantanément sur le côté, ainsi que le dessin le représente (2).

Nous pensons que la transplantation conjonctivale est une opération fort délicate, et ceux qui ont l'intention de la pratiquer nous sauront certainement gré d'en donner une description détaillée.

Après avoir endormi le lapin, écarté les paupières et renversé en dehors la membrane nictitante, on dégage toute la conjonctive oculaire et celle du cul-de-sac, afin d'obtenir un large lambeau mesurant de 3 à 3 ½ centim. de

---

(1) *Annales d'Oculistique*, t. LXX, p. 225, 1873.

(2) *Glasgow mediéal Journal* 1873 et *Annales d'Oculistique* t. LXIX, p. 121.

longueur sur 1 à 1 ½ de largeur. Ce lambeau est étalé sur une plaque de verre (support de microscope), en ayant soin de bien placer la surface externe de la conjonctive en dehors et de ne pas confondre les deux surfaces. La conjonctive s'accolle très exactement au verre, que l'on peut poser sur un petit vase rempli d'eau chaude, de façon à ce que la vapeur tienne le lambeau suffisamment chaud et humide.

Ce n'est qu'après avoir tout préparé pour la transplantation, que l'on décolle les paupières et qu'on avive les parties sur lesquelles doit reposer le lambeau de conjonctive. Tout écoulement de sang étant arrêté, on renverse la paupière inférieure (s'il s'agit d'un symblépharon inférieur) et on attire le globe de l'œil fortement en haut; on étale alors soigneusement la conjonctive sur la plaie en prenant bien garde de ne pas faire erreur relativement anx surfaces du lambeau détaché. Puis, à l'aide de soie anglaise très fine, on commence à réunir tout autour les bords du lambeau avec les lèvres de la plaie. Les premières sutures sont surtout difficiles à placer, et l'on se trouve bien de faire usage pour leur application d'un porte-aiguille sans ressort (comme celui représenté fig. 8) que l'on tient en

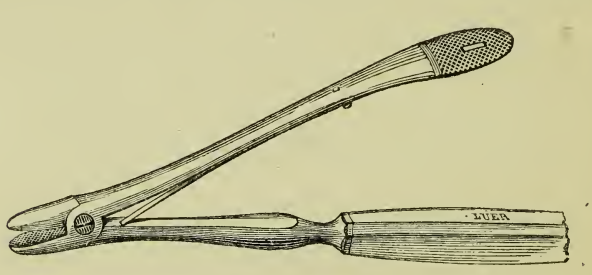

Fig. 8

main à la manière de tout autre instrument de l'arsenal de chirurgie oculaire.

Pour fixer un lambeau recouvrant tout le cul-de-sac inférieur, ainsi que la portion inférieure du globe oculaire, il ne faut pas moins d'une vingtaine de sutures; celles-ci

doivent rester en place jusqu'à ce qu'elles s'éliminent d'elles-mêmes. En outre, il sera bon de placer au milieu du lambeau une suture en anse, qui pénètrera, à travers la peau de la joue, à la manière de la suture dont Snellen fait usage pour l'ectropion. Ce n'est que de cette façon qu'on obtiendra un contact intime du lambeau transplanté avec la surface avivée, condition indispensable pour le succès de la greffe. Cet exposé suffit pour démontrer que la transplantation de la conjonctive, relatée par M. Wolff, renferme bien des points touchant au merveilleux.

La greffe conjonctivale nous paraît être appelée à rendre principalement des services dans les cas de symblépharon complet, et dans les soudures des paupières avec atrophie de l'œil, ainsi qu'on l'observe après la diphthérie conjonctivale, les brûlures avec la chaux, etc. Ici le dégagement des paupières au moyen de la greffe animale rendra l'emploi d'un œil artificiel possible. Un de nos malades nous a fourni un pareil exemple, et cela en dépit de l'avis d'un confrère très compétent qui avait déclaré impossible l'usage d'une plaque d'émail.

FIN.